

Buenas prácticas para la publicación de imágenes radiológicas en revistas biomédicas: recomendaciones técnicas, éticas y guía paso a paso para autores

Best practices for publishing radiological images in biomedical journals: technical, ethical recommendations and step-by-step guide for authors

Joaquín Hevia-Morel^{1,3,*} , Álvaro Huete-Garín^{1,3} , Cecilia Besa-Correa^{1,2,3} , Juan Carlos Quintana-Fresno^{1,4} 

Resumen

Las imágenes radiológicas son esenciales en la comunicación científica biomédica, aportando evidencia visual para describir hallazgos, técnicas diagnósticas y discusiones clínicas. Sin embargo, su inclusión en manuscritos exige cumplir criterios técnicos, éticos y editoriales que garanticen calidad, reproducibilidad y confidencialidad. Este artículo revisa recomendaciones prácticas para autores, incluyendo aspectos técnicos de exportación y edición, estándares de calidad, consideraciones éticas y la importancia de la participación de especialistas en radiología. Se propone una guía paso a paso para la preparación de imágenes y pies de figura, orientada a facilitar la aceptación en revistas biomédicas y promover la estandarización en la publicación científica.

Palabras clave: Imágenes diagnósticas; Radiología; Publicación científica; Ética médica; Autoría.

Abstract

Radiological images are essential in biomedical scientific communication, providing visual evidence to describe findings, diagnostic techniques, and clinical discussions. However, their inclusion in manuscripts requires compliance with technical, ethical, and editorial standards to ensure quality, reproducibility, and patient confidentiality. This article reviews practical recommendations for authors, including technical aspects of image export and editing, quality standards, ethical considerations, and the importance of involving radiology specialists. A step-by-step guide for preparing images and figure captions is provided to facilitate acceptance in biomedical journals and promote standardization in scientific publishing.

Keywords: Diagnostic Imaging; Radiology; Publishing; Medical Ethics; Diagnostic Imaging; Authorship.

Fecha de envío: 20-11-2025 - Fecha de aceptación: 16-01-2026

Introducción

Las imágenes radiológicas constituyen un aporte fundamental en la comunicación científica biomédica, ya sea para ilustrar hallazgos relevantes, describir técnicas diagnósticas o apoyar la discusión clínica. Sin embargo, su inclusión en manuscritos requiere de criterios técnicos, éticos y editoriales que aseguren su calidad, reproducibilidad y respeto a la confidencialidad de los pacientes. La correcta preparación de las imágenes y de sus pies de figura influye directamente en la comprensión de los lectores y en la estandarización de la evidencia publicada (RadioGraphics, 2023; Revista ARS Médica, 2026)

En este artículo presentamos consideraciones técnicas y recomendaciones prácticas dirigidas a autores que deseen incluir imágenes radiológicas en manuscritos científicos. El objetivo de esta revisión es facilitar la aceptación de estas figuras en revistas biomédicas, estandarizar su manejo, y orientar sobre los escenarios en que resulta recomendable solicitar apoyo de un especialista en radiología o medicina nuclear, ya sea como colaborador o coautor, especialmente cuando la imagen constituye un elemento central del trabajo.

(1) Escuela de Medicina. Pontificia Universidad Católica de Chile. Santiago. Chile.

(2) Millennium Institute for Intelligent Healthcare Engineering. Santiago. Chile.

(3) Unidad de Imágenes Torácicas y Abdominopelvianas. Departamento de Radiología. Red de Salud UC-Christus. Santiago. Chile.

(4) Unidad de Medicina Nuclear. Red de Salud UC-Christus. Santiago. Chile.

* Autor de correspondencia: drjoaquinhevia@gmail.com



Consideraciones técnicas

La presentación de imágenes debe acompañarse de información técnica suficiente que permita al lector comprender el origen y la naturaleza de la figura (Committee on Publication Ethics, 2017; International Committee of Medical Journal Editors, 2025). Se recomienda incluir en el pie de imagen:

- **Modalidad de imagen:** se debe especificar la modalidad de imagen mostrada, ya sea tomografía computada (TC), resonancia magnética (RM), PET-CT, ultrasonido (US), radiografía, entre otras.
- **Parámetros técnicos relevantes:** En el caso de imágenes tomográficas (CT, RM) detallar fase de contraste (sin contraste, arterial precoz, arterial tardía, porto-venosa, tardía y/o tiempo de adquisición, cuando corresponda), secuencia específica de RM, radiofármaco utilizado en PET (FDG, Galio-68-DO, péptidos), parámetros básicos de adquisición si son relevantes. En aquellos casos más específicos en que el artículo trate sobre parámetros técnicos puede ser útil incluir más información (por ejemplo, mA, kVp, TE, TR, etcétera).
- **Técnicas de postprocesamiento:** plano de sección del corte (axial, coronal, sagital) o tipo de reconstrucción multiplanar (MPR); proyecciones MIP (*maximum intensity projection*), MinIP (*minimum intensity projection*) o VR (*volume rendering*).
- **Tablas de color:** incluir una escala con la referencia de color o tono de gris y el parámetro cuantitativo asociado (ej: SUV, unidad de Hounsfield, cm/s, etc), cuando corresponda.
- **Indicaciones adicionales:** ventana, uso de filtros o algoritmos de reconstrucción, siempre que sean pertinentes para la interpretación o reproducibilidad del hallazgo mostrado.
- La claridad en estos aspectos permite que el lector entienda el contexto técnico de la figura y que los resultados sean reproducibles.

Confidencialidad y aspectos éticos

Las imágenes médicas constituyen información sensible, por lo que siempre se debe velar por la confidencialidad de los datos del paciente, anonimización de las imágenes y la imposibilidad de individualización del paciente a través de los datos que se aporten en la publicación. Además, es importante siempre cumplir con estándares legales, que en Chile se enmarcan dentro de las leyes de Derechos y Deberes de los pacientes (Biblioteca del Congreso Nacional de Chile, 2012; Piña, 2012), de protección y tratamiento de datos personales (Biblioteca del Congreso Nacional de Chile,

2024; Shinkai *et al.*, 2023) y aprobación del comité de Ética de la institución que alberga la investigación (Hevia *et al.*, 2018; Park, 2023; Revista ARS Médica, 2026; World Medical Association, 2013; World Medical Association, 2022)

Deben eliminarse todos los datos identificatorios en la imagen (nombre, RUT, fecha de nacimiento, número de serie, fecha) o, en caso de compartir los archivos en formato DICOM, todos los datos sensibles que están contenidos en la metadatos deben ser anonimizados. En casos donde la identificación facial sea posible (ej. estudios con *volume rendering* de partes blandas de la cara), se recomienda aplicar técnicas de desidentificación facial (*defacing*), sin ser suficiente el uso de bandas digitales que cubran los ojos. También se debe eliminar cualquier información que pudiera identificar al paciente en particular (por ejemplo, basado en la fecha exacta de adquisición de las imágenes, ciudad, comuna y centro médico, profesión u otro tipo de información que pudiera permitir identificar a un paciente específico, especialmente si la patología en cuestión es infrecuente) (Hevia *et al.*, 2018; Park, 2023; Revista ARS Médica, 2026; World Medical Association, 2013; World Medical Association, 2022).

Además, cuando las imágenes muestren hallazgos poco frecuentes o se utilicen en reportes de casos, debe obtenerse consentimiento informado del paciente o representante legal, conforme a las recomendaciones internacionales, normas legales aplicables y normativa del centro médico o institución donde se desempeñen los autores o se hayan adquirido las imágenes. Lo mismo cuando exista posibilidad de identificación indirecta (por ejemplo, imágenes con características únicas o artículo que deba hacer descripción detallada de características de fecha o contexto que permitan la identificación indirecta) (Hevia *et al.*, 2018; Park 2023; Revista ARS Médica, 2026; World Medical Association, 2013; World Medical Association, 2022).

Calidad de imagen

Las figuras deben exportarse en formatos sin compresión o con compresión sin pérdida (TIFF, PNG) y con resolución mínima de 300 dpi para publicación impresa. Se desaconseja el uso de capturas de pantalla de baja calidad o formatos con compresión (por ejemplo, JPEG). El ajuste de brillo, contraste o zoom está permitido siempre que no se altere el contenido diagnóstico de la imagen. No se permite la manipulación maliciosa de las imágenes que altere el contenido de las imágenes diagnósticas obtenidas en el paciente. (Committee on Publication Ethics, 2017; Radiology, 2026.)

Nuestra recomendación es el uso de herramientas que permitan manejo fácil de las imágenes (por ejemplo, cambio de formato) y creación de rótulos (flechas u otros demarcadores) pero sin pérdida de calidad.

A continuación, entregamos una recomendación de cómo exportar archivos DICOM y hacer la edición de las imágenes en Microsoft Powerpoint (lo recomendamos por su facilidad de uso y amplia disponibilidad, sin embargo, si se cumplen los estándares mínimos aquí mostrados cualquier otro software puede ser utilizado con esos mismos fines).

1. Exportación desde DICOM

Para exportación de imágenes desde DICOM hay disponibles dos opciones (Figura 1).

Opción A: Usando visor DICOM (existen algunos gratuitos, por ejemplo: RadiAnt, Horos, OsiriX Lite, Weasis).

1. Abrir el estudio DICOM en el visor.
2. Seleccionar el corte, reconstrucción o serie de interés.
3. Ajustar brillo, contraste y zoom según necesidad.
4. Exportar la imagen en formato TIFF o PNG (si no está disponible, exportar en JPEG de máxima calidad para luego convertir).
5. Guardar con un nombre claro (ejemplo: TC_abdomen_portal_axial.tif).

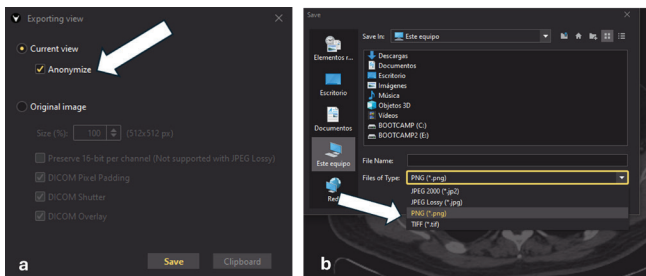


Figura 1: a) Al exportar la imagen desde el visualizador DICOM (por ejemplo, en Weasis DICOM viewer v4.0.3 en este caso) se debe seleccionar la opción de anonimización de las imágenes (flecha). b) Al guardar o exportar la imagen desde un visualizador DICOM (por ejemplo, en Weasis DICOM viewer v4.0.3) seleccionar formato sin compresión (TIFF o PNG) (flecha).

Opción B: Exportar directo a PowerPoint

1. En algunos visores (ej. RadiAnt), existe la opción "Copy to clipboard".

2. Pegar directamente en PowerPoint (Ctrl+V).
3. Posteriormente se puede exportar desde PowerPoint como TIFF a 300 dpi (ver más abajo).

2. Preparación en PowerPoint

1. Abrir PowerPoint y crear una diapositiva en blanco. Asegurarse de que el archivo creado tenga alta calidad de imágenes, sin compresión (archivo → más → opciones → avanzadas → tamaño y calidad de imagen → seleccionar "no comprimir las imágenes del archivo" y resolución predeterminada: Alta fidelidad.) (ver Figura 2) .

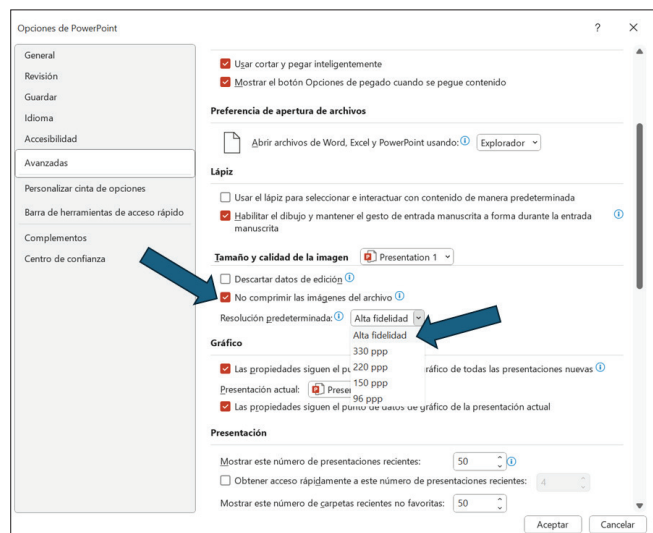


Figura 2: Utilizar presentación de Powerpoint sin compresión de imágenes y resolución de alta calidad (flechas).

2. Insertar la imagen exportada desde el visor DICOM (Insertar → Imagen). También se puede arrastrar directamente desde la carpeta contenedora en el computador hasta la diapositiva de destino.
3. Ajustar el tamaño de la figura para ocupar la mayor parte de la diapositiva.
4. Agregar demarcadores:
 - a. Ir a Insertar → Formas. Elegir el tipo de flecha deseada (para señalar estructuras específicas), Elipse (para rodear lesiones) o agregar un Asterisco / Letra (para marcar áreas o alteraciones más evidentes). Ver Figura 3.

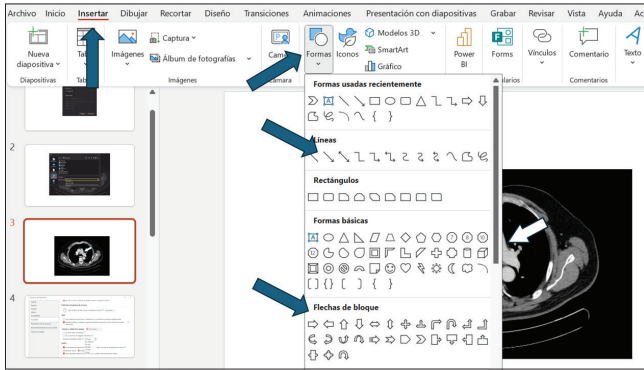


Figura 3: Insertar demarcadores (flechas).

- a. Cambiar color y grosor de línea (Formato de forma). Figura 4.

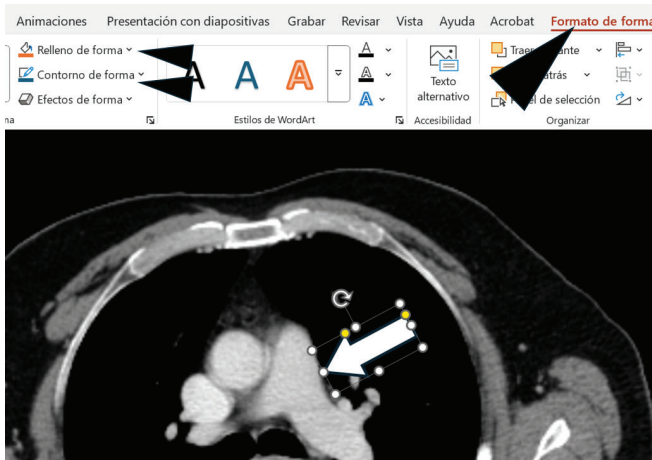


Figura 4: Cambiar color y borde de los demarcadores (puntas de flecha).

- b. Usar colores contrastantes (ej. flechas negras o blancas con bordes del color opuesto). Figura 5.

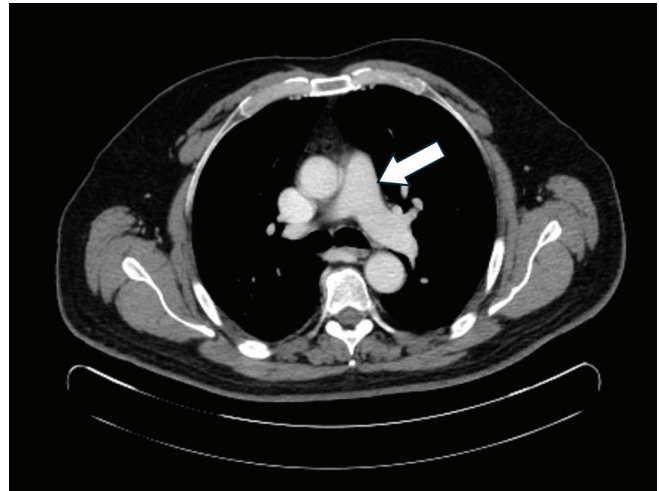


Figura 5: Ejemplo de demarcador con adecuado contraste respecto del fondo (flecha blanca sobre fondo negro).

- 5. Una vez lista, ir a Archivo → Exportar → Cambiar tipo de archivo → TIFF o PNG. O Guardar una copia → más opciones → tipo: formato TIFF. Figura 6.

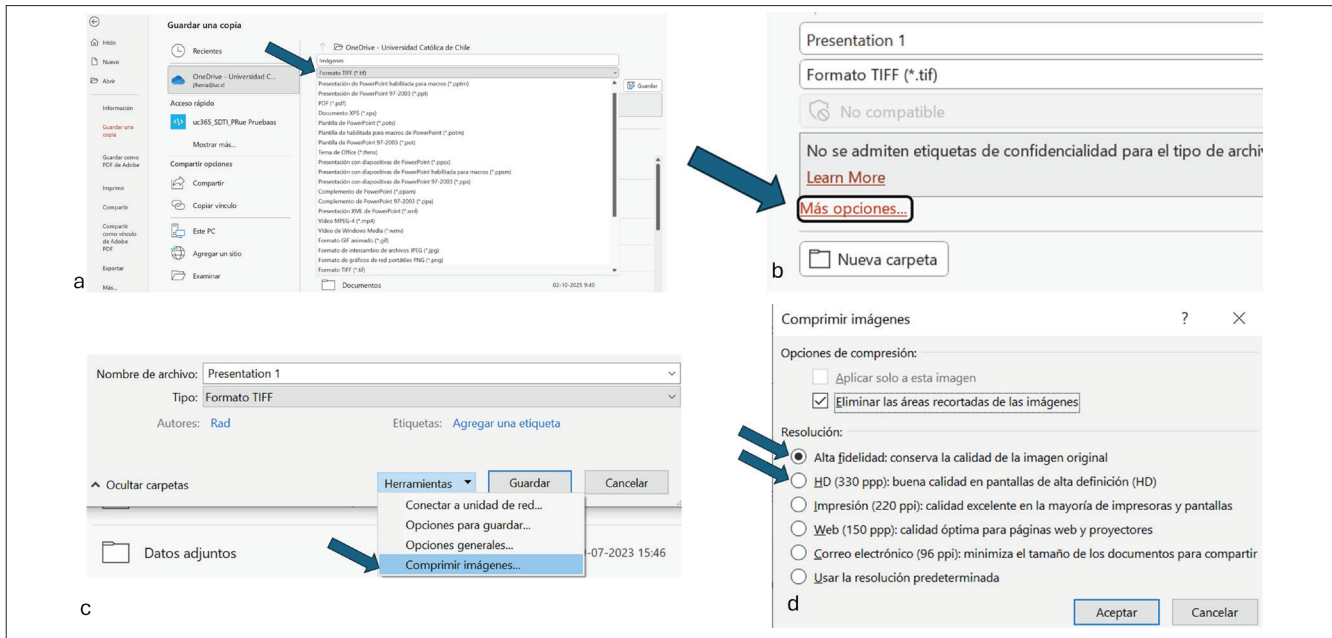


Figura 6: a-d. Selección de formato TIFF de alta resolución (flechas).

6. Antes de guardar seleccionar Resolución 300 dpi [en versiones recientes se selecciona en el botón “herramientas” del cuadro “guardar como” → comprimir imágenes → resolución: alta fidelidad o HD (330 ppp)]. Figura 6.

Participación de radiólogos en la autoría y colaboración

La adecuada selección, procesamiento e interpretación de imágenes radiológicas puede requerir la participación activa de un especialista en radiología o medicina nuclear. Se recomienda considerar a un radiólogo/médico nuclear como coautor o colaborador en los siguientes escenarios:

- Cuando la **imagen radiológica constituye el tema central** del artículo (ej. caso clínico basado en hallazgos imagenológicos).
- Cuando se requieran **procesamientos adicionales** de las imágenes (reconstrucciones multiplanares, MIP, VR u otras técnicas avanzadas).
- Cuando los autores no dispongan de la **capacidad técnica** para exportar o trabajar con archivos DICOM en alta calidad o resolución o para hacer una adecuada descripción, análisis técnico o demarcación de los hallazgos en imágenes.
- Cuando se necesite apoyo en la **interpretación diagnóstica**, evitando sesgos o errores de presentación.

Este reconocimiento favorece la rigurosidad científica y promueve la adecuada representación del trabajo interdisciplinario en la literatura biomédica (Committee on Publication Ethics, 2017; International Committee of Medical Journal Editors, 2025; Piña, 2012; RadioGraphics, 2023; World Medical Association, 2022).

En cualquier caso, los radiólogos o médicos nucleares para ser considerados autores deben cumplir con las definiciones del rol según las normativas del International Committee of Medical Journal Editors (ICMJE), que corresponden a:

1. Contribuciones sustanciales.
2. Participación en la redacción.
3. Aprobación de la versión final.
4. Responsabilidad del trabajo.

Además, cualquier radiólogo o médico nuclear que cumpla con estos roles debe ser considerado autor. Si se participa en algunos de los puntos anteriores pero no en todos, el radiólogo o médico nuclear debe ser considerado colaborador y mencionado en los agradecimientos del trabajo, lo que es de relevancia para el conocimiento del equipo editorial y pares evaluadores y sus potenciales conflictos de interés. Todas las personas que cumplan con el criterio 1 deben tener la oportunidad de participar en la revisión, redacción y aprobación final del manuscrito. (Committee on Publication Ethics, 2017; International Committee of Medical Journal Editors, 2025; Piña, 2012; RadioGraphics, 2023; World Medical Association, 2022)

Redacción del pie de imagen

El pie de figura debe ser conciso y explicativo, evitando repetir innecesariamente información ya contenida en el texto principal. Se recomienda la siguiente estructura (RadioGraphics, 2023; World Medical Association, 2022):

1. Título breve.
2. Modalidad y parámetros técnicos relevantes.
3. Descripción breve del hallazgo o hallazgos principales.
4. Contexto clínico o diagnóstico (si corresponde).
5. Descripción de los demarcadores utilizados en la figura (ejemplo: flecha negra señala el hematoma subcapsular; asterisco indica la vesícula biliar). Esto puede ser agregado en el punto 2 entre paréntesis, correlacionando cada hallazgo con su demarcador en la imagen. Los demarcadores deben contrastar con la imagen de fondo (por ejemplo, flecha blanca sobre fondo negro). Figura 5.
6. Se recomienda agrupar imágenes relacionadas en figuras compuestas etiquetadas como (a), (b), (c), etc. Ejemplo: “Figura 1 a y b. **Hematoma subcapsular hepático**. TC de abdomen con contraste, fase portal, corte axial (a) y reconstrucción coronal (b). Se observa hematoma subcapsular hepático (asteriscos) con compresión del parénquima hepático adyacente (flecha negra).”

Checklist práctico previo al envío

Antes de someter a revisión un manuscrito con imágenes radiológicas, los autores deberían confirmar lo indicado en la Tabla 1.

Tabla 1: Checklist previo a envío de imágenes radiológicas a una revista científica.

Checklist para envío de imágenes a revista científica	SI	NO
1- Anonimización (eliminación de todos los datos identificatorios en la imagen)		
2- Resolución mínima 300 dpi y formato adecuado (TIFF, PNG).		
3- Rotulación de los hallazgos: inclusión de flechas, etiquetas o escalas cuando corresponda, para la demarcación de los hallazgos que serán descritos en el pie de imagen, de forma no invasiva.		
4- Pie de imagen con título breve, modalidad, técnica y hallazgos breves y claros, además de demarcación de los hallazgos principales descritos.		
5- Todas las imágenes están citadas en el texto y están enumeradas en orden de aparición en el texto.		
6- Inclusión de consentimiento informado (cuando corresponda).		
7- Verificación de que la manipulación de imagen no altera el hallazgo.		
8- Consideración de participación de un radiólogo como autor o colaborador en casos complejos, que requieran reprocesamiento de imágenes o artículos que se centren en los hallazgos imagenológicos.		

Uso de imágenes ya publicadas

Por regla general se debe utilizar material nuevo, no previamente publicado. En caso de requerirse la publicación de una imagen previamente publicada o extraída a partir de una, esto debe ser claramente indicado en el pie de imagen y se debe solicitar autorización expresa previamente al autor original y a la revista donde hubiera sido publicada. Además, en caso de ser material sometido a derechos de propiedad, se debe solicitar autorización escrita del poseedor de dichos derechos.

Los autores deben ser capaces de asegurar que no existe plagio en las imágenes publicadas en su manuscrito. Por este mismo motivo, la generación de imágenes por inteligencia artificial (IA) por norma general no sería apropiada y debe ser informado en forma explícita al equipo editorial. Además, se debe informar la forma y metodología en que se incluyó IA en la manipulación o generación de imágenes.

Conclusiones

La correcta publicación de imágenes radiológicas requiere no solo atención a aspectos técnicos y de calidad, sino también a principios éticos y colaborativos. El rol del radiólogo o médico nuclear como experto en la obtención y procesamiento de las imágenes debe ser valorado especialmente en artículos donde la imagenología sea fundamental. Una estandarización en la preparación y reporte de imágenes favorece la claridad científica y la reproducibilidad, beneficiando tanto a autores como a lectores.

Invitamos a todos los autores de artículos biomédicos que deseen incluir imágenes radiológicas en sus manuscritos, que sigan estas recomendaciones, ya sea en la Revista ARS médica, como en otras revistas, basándose también en los requisitos específicos que incluya cada revista para la carga de imágenes previo al envío.

Recocimientos

Fuentes de financiamiento: Los autores declaran que no existió financiamiento externo para la realización de este trabajo.

Conflictos de interés: Los autores declaran no tener conflictos de interés relacionados con este manuscrito.

Contribuciones de los autores (CRediT):

Conceptualización: Joaquín Hevia-Morel, Álvaro Huete-Garín
Metodología: Joaquín Hevia-Morel, Cecilia Besa-Correa, Álvaro Huete-Garín

Investigación: Joaquín Hevia-Morel, Cecilia Besa-Correa, Juan Carlos Quintana-Fresno

Visualización: Joaquín Hevia-Morel

Escritura – Borrador Original: Joaquín Hevia-Morel

Escritura – Revisión y Edición: Todos los autores

Supervisión: Álvaro Huete-Garín, Cecilia Besa-Correa, Juan Carlos Quintana-Fresno

Referencias

Biblioteca del Congreso Nacional de Chile. (2012). *Ley N.º 20.584: Regula los derechos y deberes que tienen las personas en relación con acciones vinculadas a su atención en salud*. <https://www.bcn.cl/leychile/navegar?idNorma=1039348>

Biblioteca del Congreso Nacional de Chile. (2024). *Ley N.º 21.719: Regula la protección y el tratamiento de los datos personales y crea la Agencia de Protección de Datos Personales*. <https://www.bcn.cl/leychile/navegar?idNorma=1209272>

Committee on Publication Ethics. (2017). *COPE ethical guidelines for peer reviewers*. <https://publicationethics.org/guidance/guideline/ethical-guidelines-peer-reviewers>

- Hevia, M. J., Bosch, O. E., Moëne, B. K., & García, B. C. (2018). [Artículo]. *Revista Chilena de Radiología*, 24(1). <https://doi.org/10.4067/S0717-93082018000100002>
- International Committee of Medical Journal Editors. (2025). *Recommendations for the conduct, reporting, editing, and publication of scholarly work in medical journals*. <https://www.icmje.org>
- Park, S. H. (2023). Korean Journal of Radiology publication instructions for authors. *Korean Journal of Radiology*, 24(8), 715–718. <https://www.kjronline.org/index.php?body=Instruction>
- Piña, L. (2012). Ethical aspects of research in radiology. *Radiología*, 54(3), 202–207. <https://doi.org/10.1016/j.rx.2012.01.009>
- RadioGraphics. (2023). *Publication information for authors: Manuscript preparation*. https://pubs.rsna.org/page/radiographics/rgauthor_instructions#figformatreq
- Revista ARS Médica. (2026). *Instrucciones para los autores*. <https://www.arsmedica.cl/index.php/MED/instrucciones>
- Radiology. (2026). *Publication Instructions for Authors*. <https://pubs.rsna.org/page/radiology/author-instructions>
- Shinkai, K., Bruckner, A. L., & Robinson, J. K. (2023). Best practices for sharing images in clinical care, research, and education: Protecting patient privacy. *JAMA Dermatology*, 159(7), 695–697. <https://doi.org/10.1001/jamadermatol.2022.1654>
- World Medical Association. (2013). *World Medical Association declaration of Helsinki: Ethical principles for medical research involving human subjects*. *JAMA*, 310(20), 2191–2194. <https://doi.org/10.1001/jama.2013.281053>
- World Medical Association. (2022). *WMA international code of medical ethics*. <https://www.wma.net/policies-post/wma-international-code-of-medical-ethics/>